

## ΚΕΡΑΤΟΚΩΝΟΣ

### ΔΕΝ ΒΕΛΤΙΩΝΕΤΑΙ ΜΕ ΓΥΑΛΙΑ ΟΡΑΣΕΩΣ

Είναι μία μη φλεγμονώδης πάθηση του κερατοειδούς του ματιού, κατά την οποία η φυσιολογική επιφάνεια του κερατοειδούς σταδιακά λεπταίνει και παρουσιάζει κωνικό σχήμα (παραμορφώνει την επιφάνειά του) παραμορφώνοντας το είδωλο στο βυθό του ματιού. Το σημαντικό στον κερατόκωνο είναι ότι προκαλεί μία προοδευτική μερική ή ολική πτώση της όρασης η οποία δεν βελτιώνεται με γυαλιά οράσεως και μπορεί να φτάσει μέχρι και την τύφλωση.

### Συμπτώματα:

- Ερεθισμός ματιών
- Η όραση δε βελτιώνεται με τα γυαλιά οράσεως (εμφάνιση ανώμαλου αστιγματισμού)
- Χαμηλή οπτική οξύτητα
- Φωτοευαισθησία
- Δυσκολία ειδικά στη νυχτερινή οδήγηση

Στα αρχικά στάδια ο κερατόκωνος είναι πολύ δύσκολο να διαγνωστεί. Αυτό που συστήνεται στις μέρες μας είναι η διάγνωσή του με τη τοπογραφία κερατοειδούς.

## **Αίτια:**

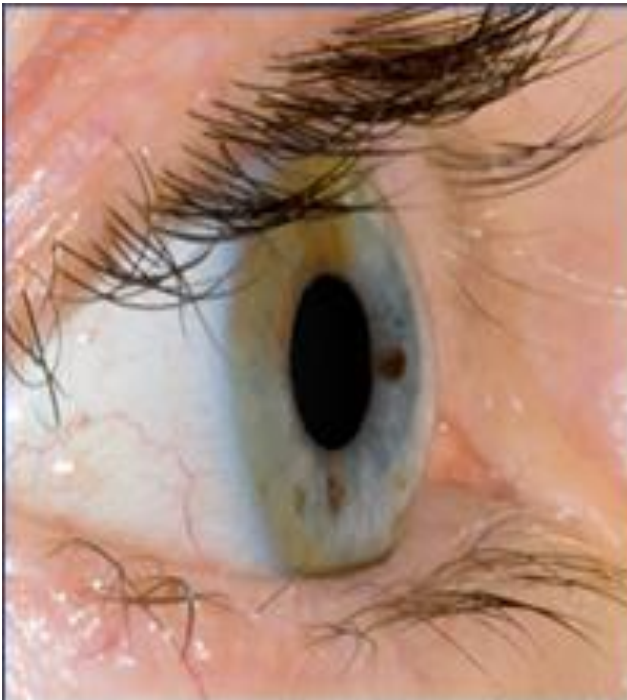Ακριβή αίτια δεν έχουν βρεθεί ακόμη. Γενικά θεωρείται κληρονομική πάθηση.

Εμφανίζεται κυρίως στην εφηβεία και σταματά περίπου στα 35.

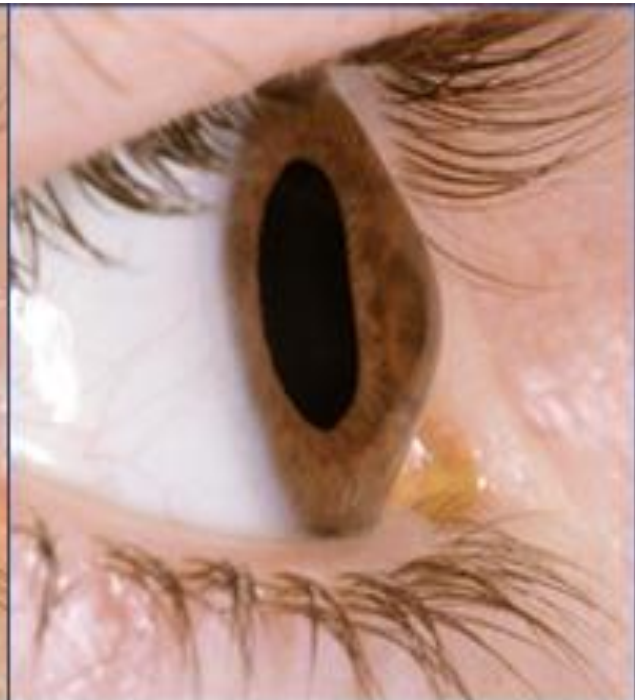## **Αντιμετώπιση:**

- Με σκληρούς φακούς επαφής (έτσι ώστε ο κερατοειδής να γίνει σφαιρικός και πάλι)
- ICRS- Intrastromal Corneal Ring Segments: Εισαγωγή κερατοειδικών δακτυλίων ενισχύοντας τη δομική ακεραιότητα του κερατοειδούς.
- Cornea Cross Linking
- Μεταμόσχευση κερατοειδούς με κερατοπλαστική.

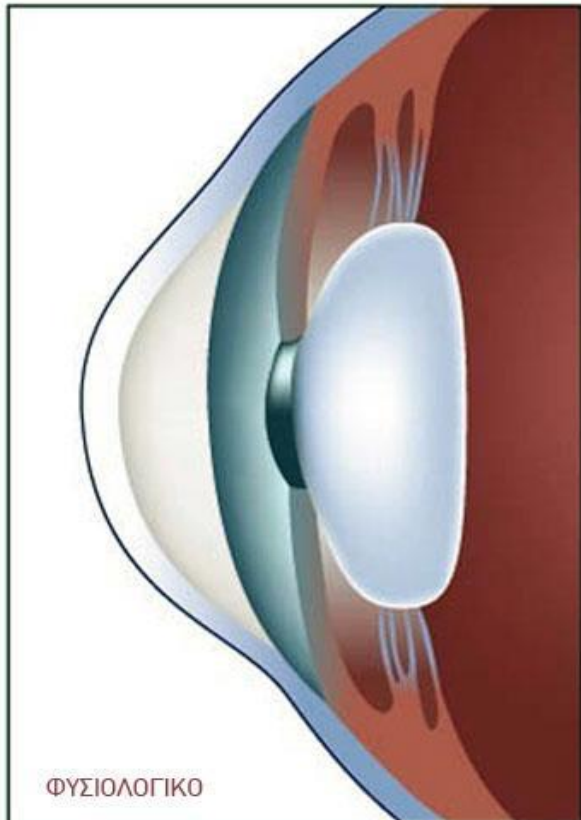
Ανδρέας Ορφανού



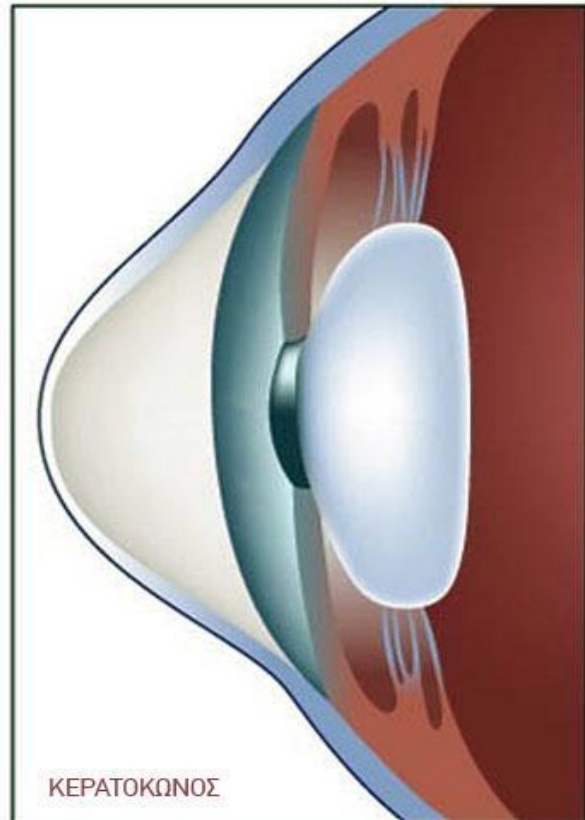
Normal Cornea



Keratoconic cornea



ΦΥΣΙΟΛΟΓΙΚΟ



ΚΕΡΑΤΟΚΩΝΟΣ